

ФГБУ ГНЦ МЗ РФ  
Отделение реаниматологии и  
интенсивной терапии

# Ультразвуковая диагностика поражений легких у беременных

Г.М. Галстян

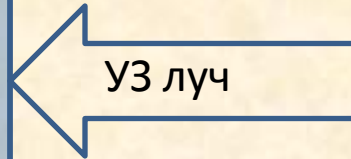
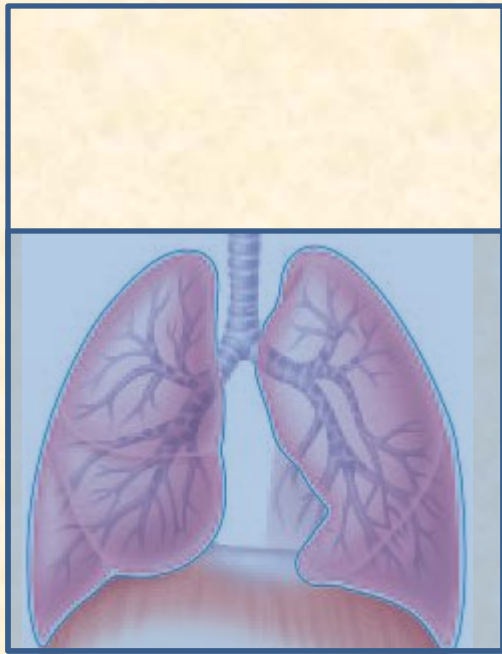
# Применение ультразвука (УЗ)

Сердце

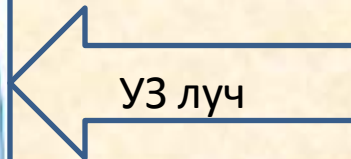
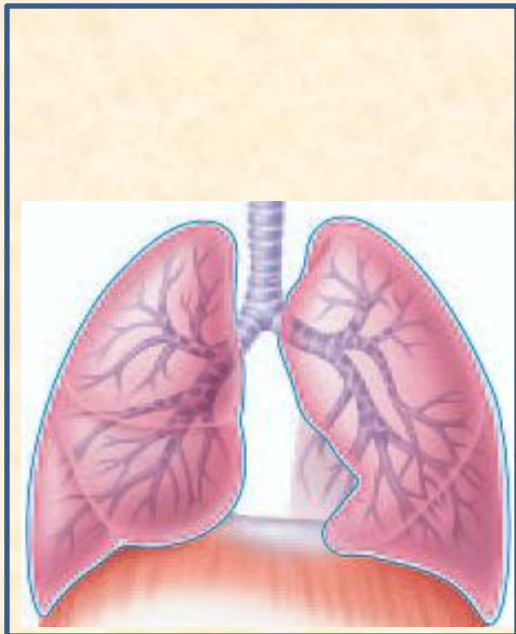
Сосуды

Органы брюшной полости и малого таза

**Легкие-?**




УЗ  
датчик



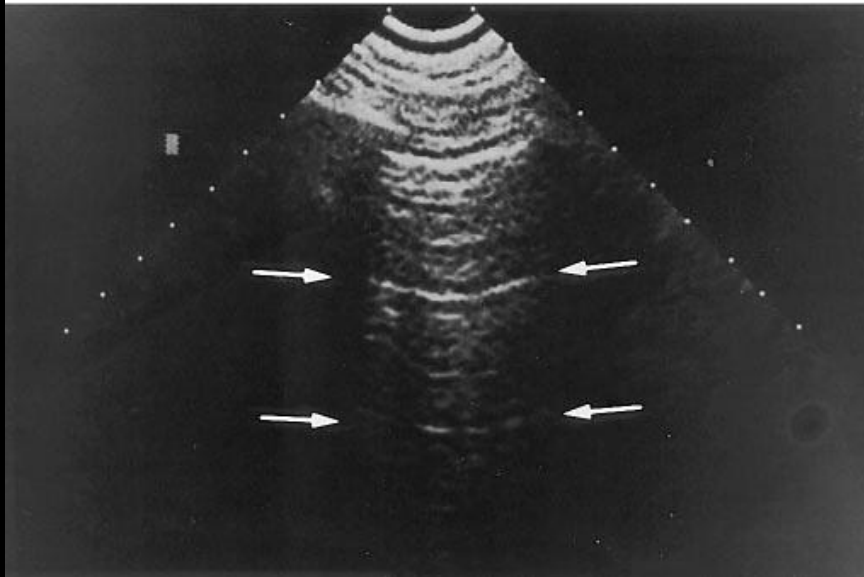
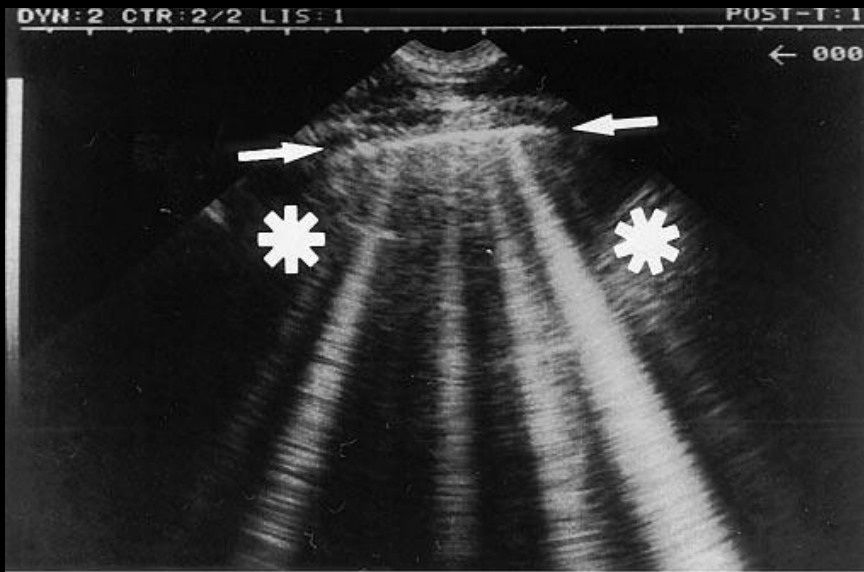
УЗ  
датчик

F.Dunn, W.J. Fry *Ultrasonic Absorption and Reflection by Lung Tissue*. 1961 *Phys. Med. Biol.*

# Артефакт по типу хвоста кометы



M C Ziskin, D I Thickman, N J Goldenberg, M S Lapayowker and J M Becker *The Comet-tail Artifact. J Ultrasound Med. 1982*



**DANIEL LICHTENSTEIN** *The Comet-tail Artifact. An Ultrasound Sign of Alveolar-Interstitial Syndrome. AM J RESPIR CRIT CARE MED 1997*

## Lung water assessment by lung ultrasonography in intensive care: a pilot study

Intensive Care Med (2011) 37:1488–1493  
DOI 10.1007/s00134-011-2317-y

## Lung ultrasound in critically ill patients: comparison with bedside chest radiography

Intensive Care Med (2011) 37:1488–1493  
DOI 10.1007/s00134-011-2317-y

## Clinical review: Bedside lung ultrasound in critical care practice

Bélaïd Bouhemad<sup>1</sup>, Mao Zhang<sup>2</sup>, Qin Lu<sup>1</sup> and Jean-Jacques Rouby<sup>1</sup> *Critical Care* 2007, 11:205 (doi:10.1186/cc5668)

## Lung Ultrasonography

Babak Hakimisefat and Paul H. Mayo<sup>\*</sup>

*Long Island Jewish Medical Center, New Hyde Park, New York 11040, USA*



## Relevance of Lung Ultrasound in the Diagnosis of Acute Respiratory Failure<sup>\*</sup>: The BLUE Protocol

Daniel A. Lichtenstein and Gilbert A. Mezière

## International evidence-based recommendations for point-of-care lung ultrasound

Intensive Care Med (2012) 38:577–591  
DOI 10.1007/s00134-012-2513-4

## Chest Ultrasonography in Lung Contusion<sup>\*</sup>

*Gino Soldati, MD; Americo Testa, MD; Fernando R. Silva, MD; Luigi Carbone, MD, PhD; Grazia Portale, MD; and Nicolò G. Silveri, MD*

## Usefulness of Ultrasound Lung Comets as a Nonradiologic Sign of Extravascular Lung Water

Zoltan Jambrik, MD, Simonetta Monti, MD, Vincenzo Coppola, MD, Eustachio Agricola, MD, Gaetano Mottola, MD, Massimo Miniati, MD, and Eugenio Picano, MD, PhD

## Ultrasound Lung Comets: A Clinically Useful Sign of Extravascular Lung Water

Eugenio Picano, MD, PhD, Francesca Frassi, MD, Eustachio Agricola, MD, Suzana Gligorova, MD, Luna Gargani, and Gaetano Mottola, MD, *Pisa, Milan, and Mercogliano, Italy*

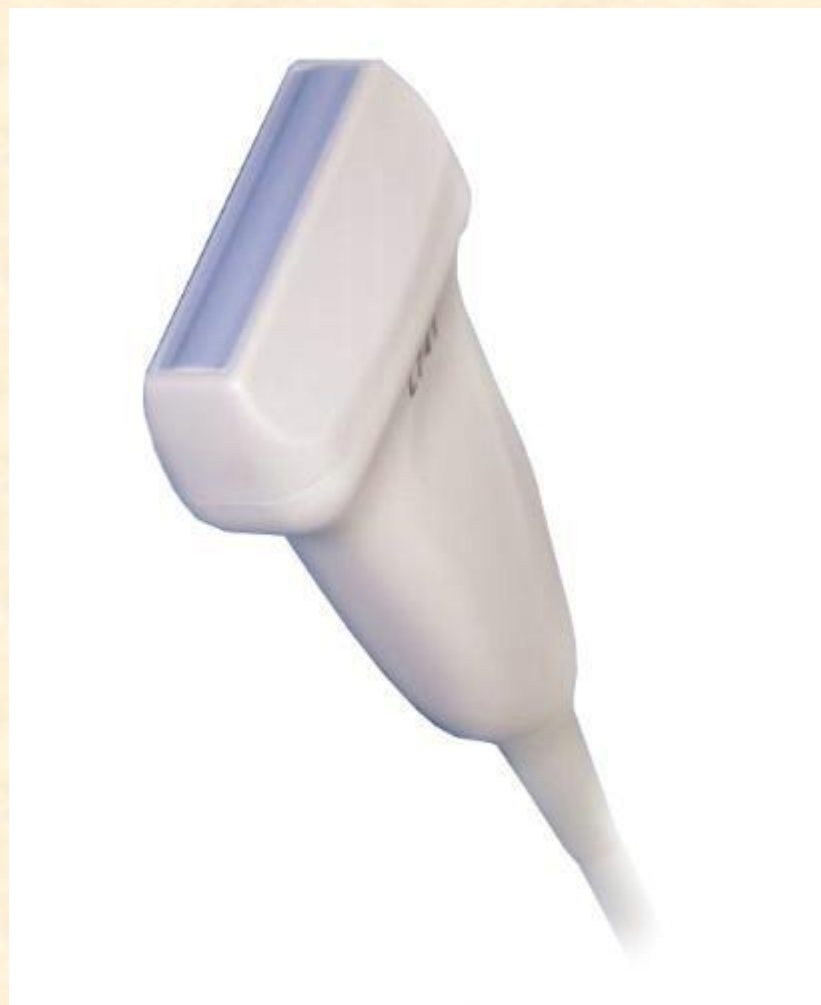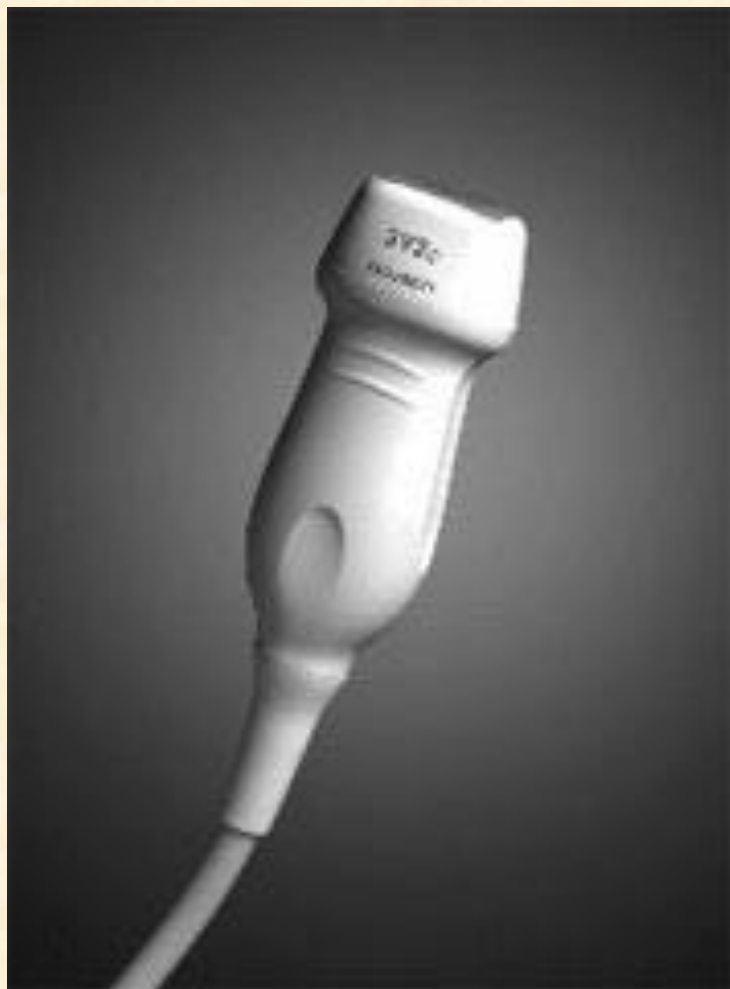# С помощью ультразвукового исследования легких

- Плевральный выпот
- Пневмоторакс
- Отек легких
- Пневмония

# Датчики

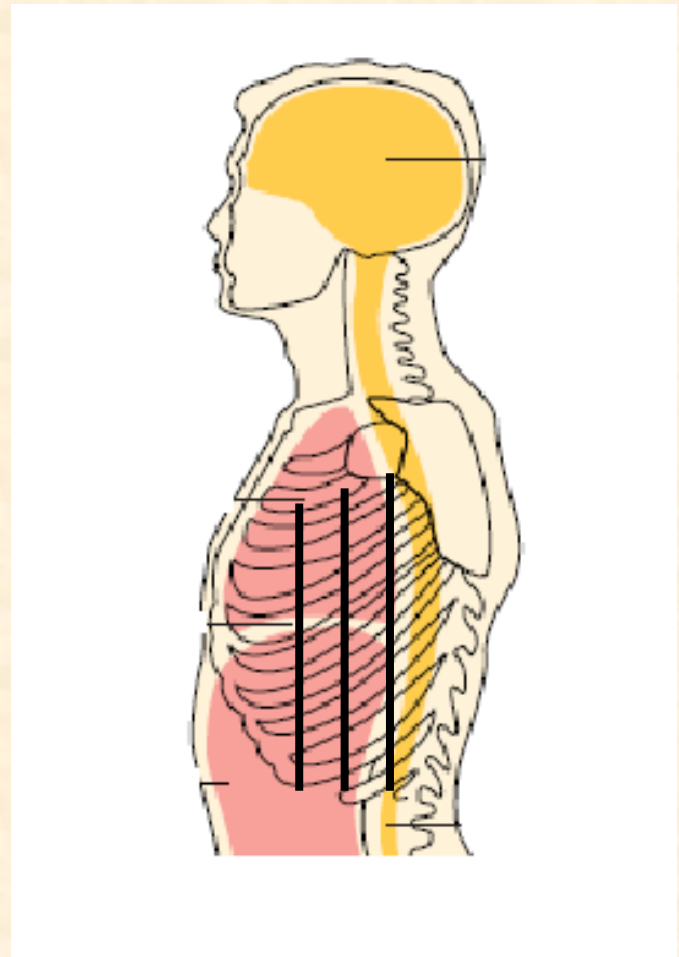
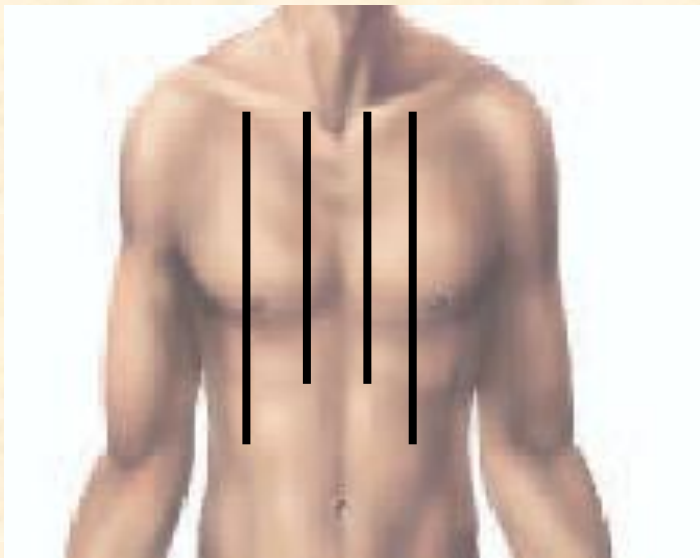
5 МГц

10МГц

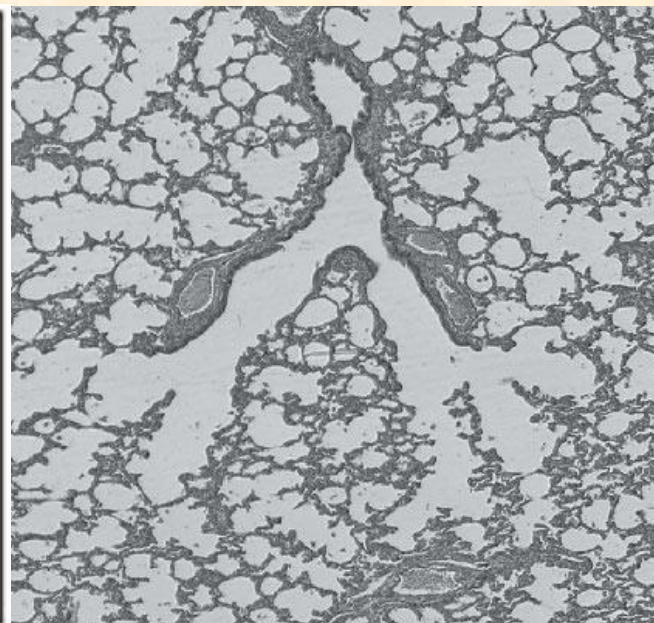
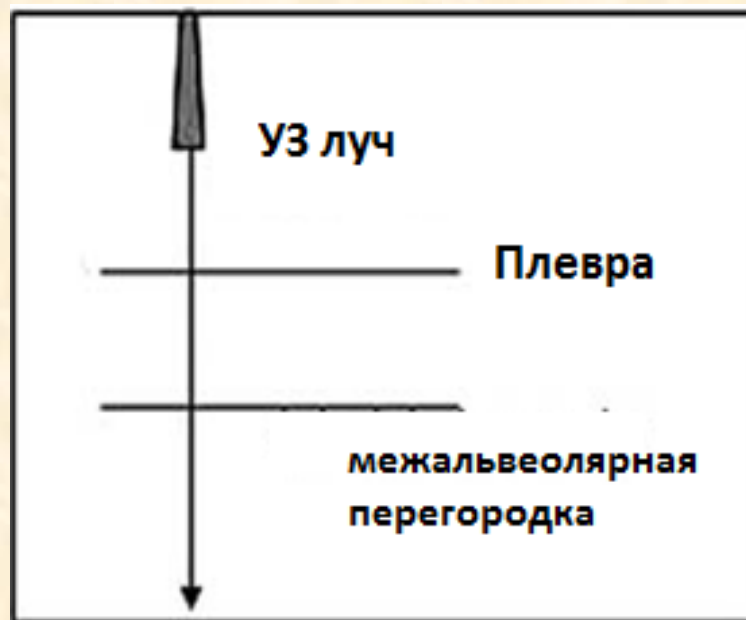




# Техника



# Нормальное легкое



норма


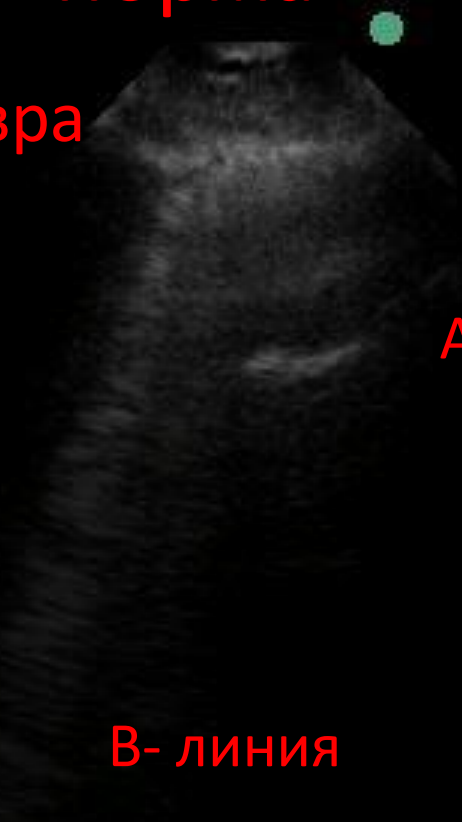
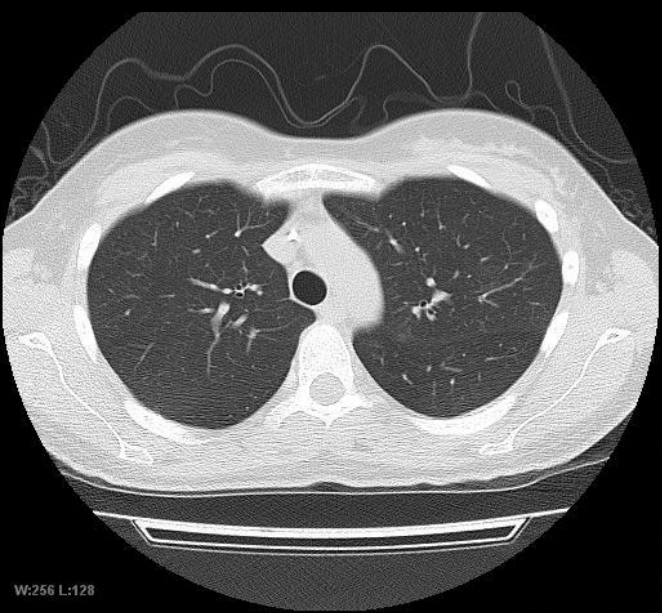
плевра

В-режим

А- линия

В- линия

М-режим



CFd  
P21  
39%  
MI  
0.8  
TIS  
0.7

# Пневмоторакс

2012Ноя29 08:59

1/66 [BGR]

— Nrv 640x480

L38

28%

MI

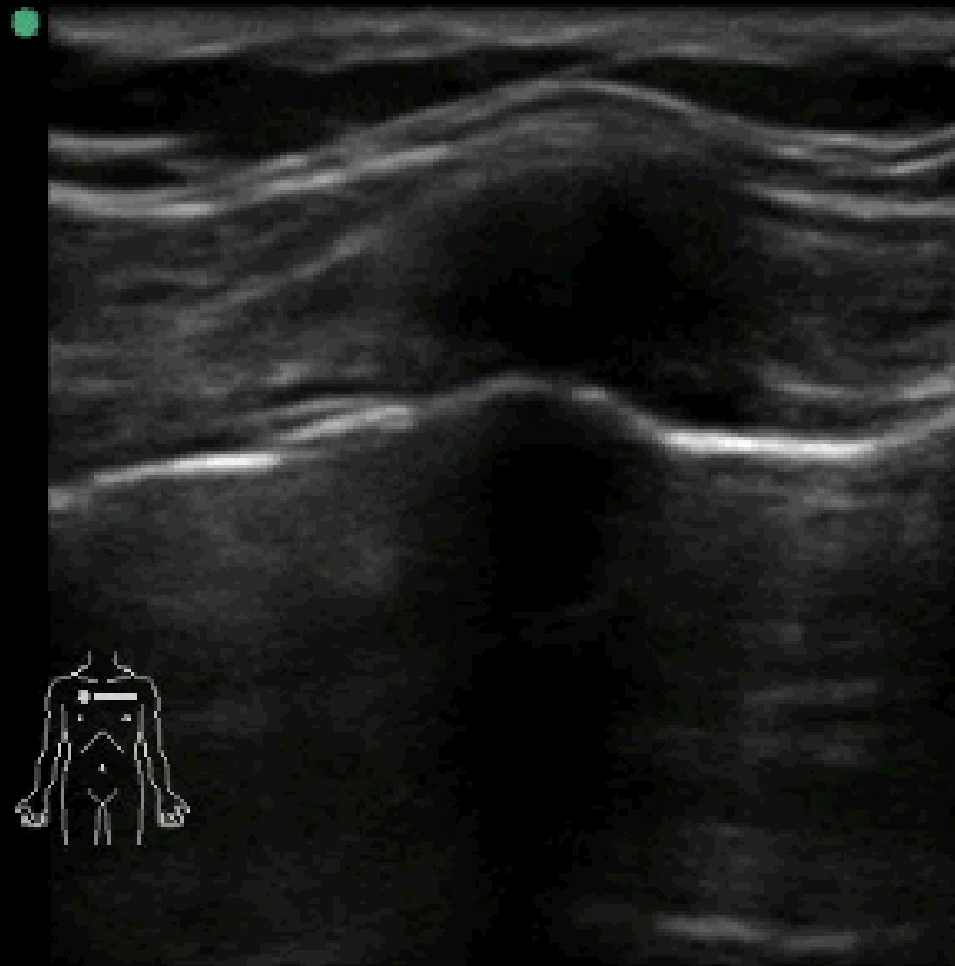
1,3

TIS

0,2

A

B



3,6

W:256 L:128



Gen



0



Напр.



МВ вкл.



Двойн.

Стр 1/2

# Пневмоторакс



Gen THI

2012Ноя28 16:17

640x480

CFd

P21



29%

MI

1,2

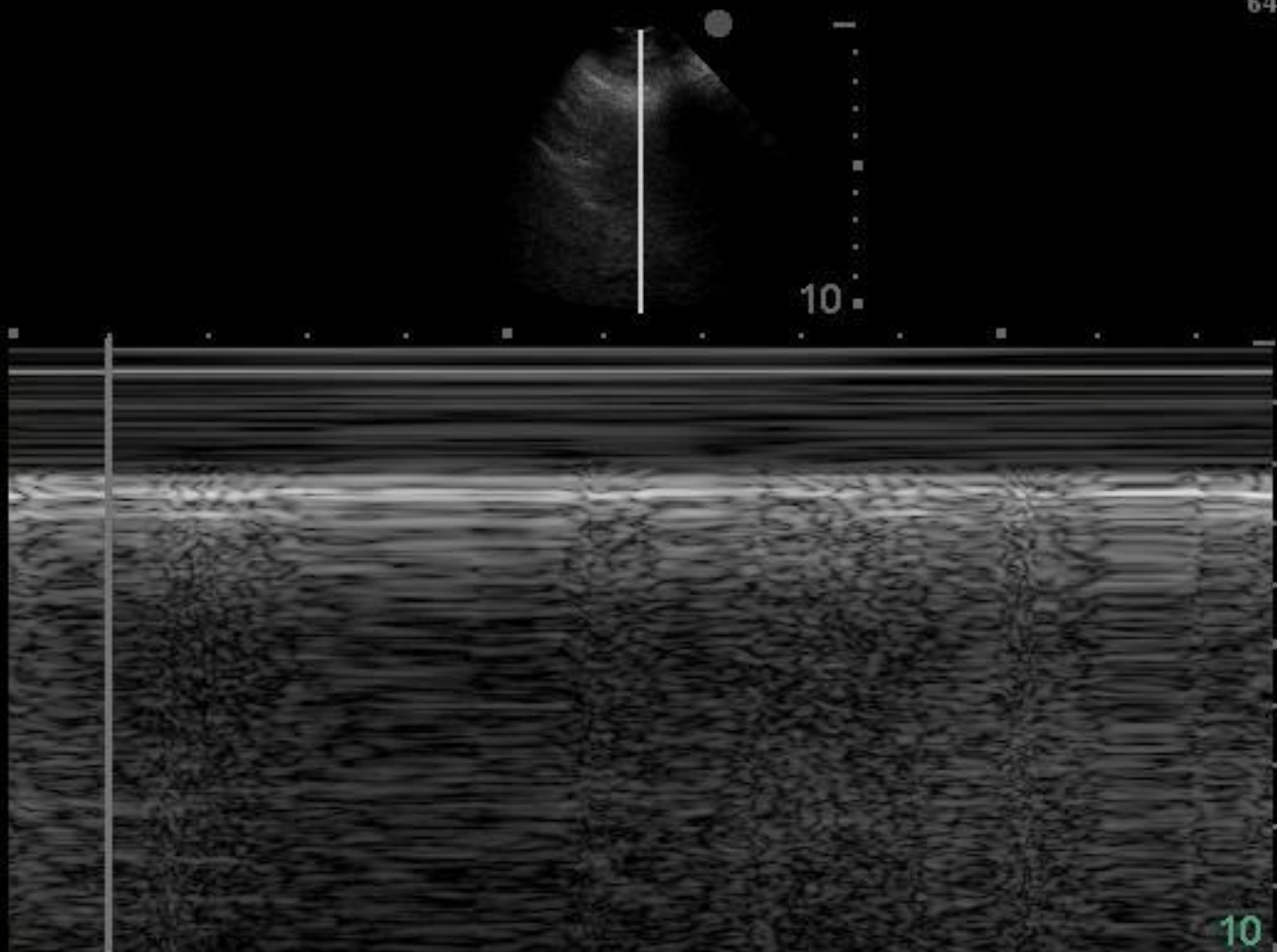
TIS

0,3



A

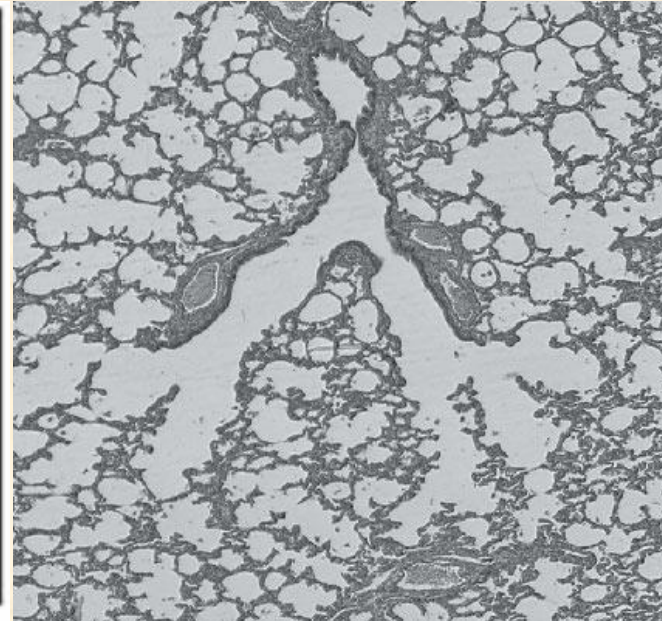
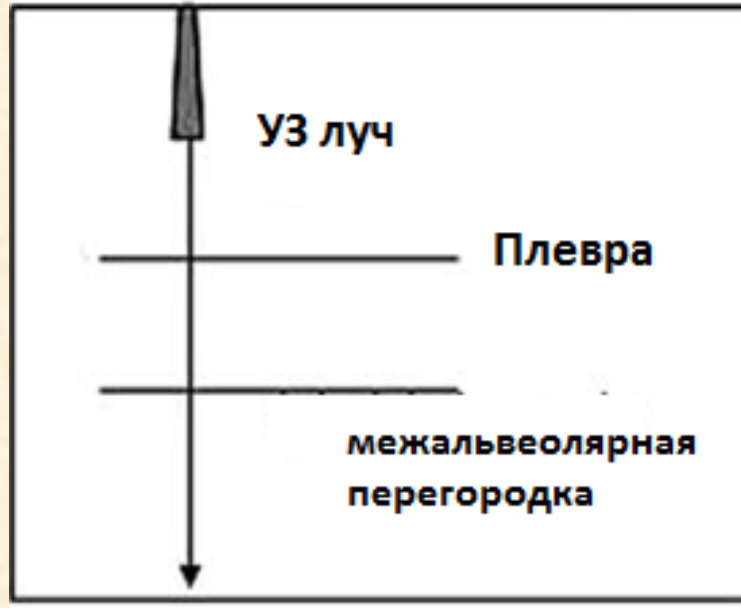
B



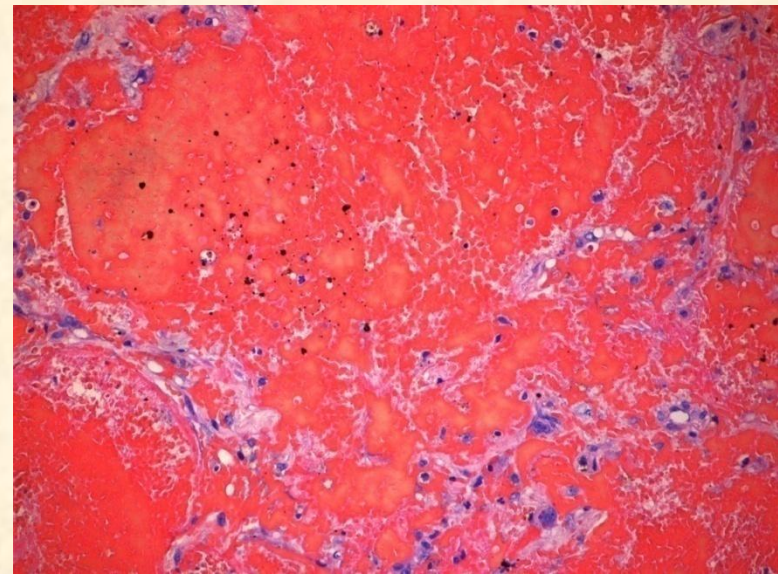
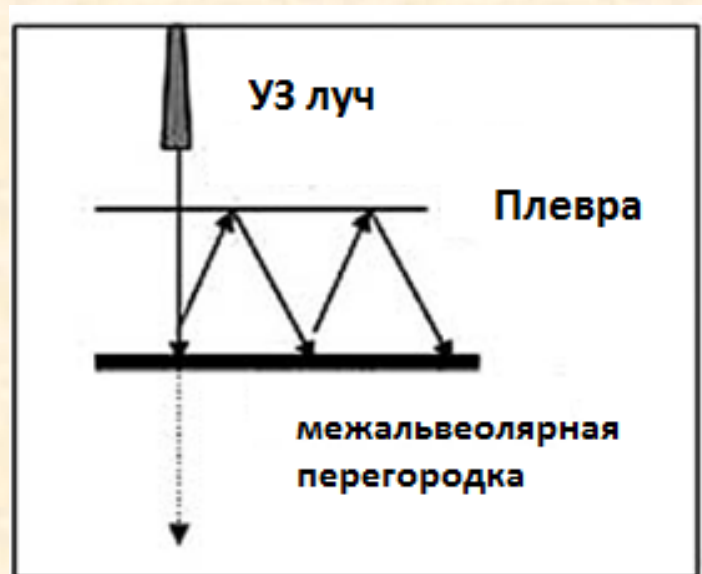
Кадры



# Нормальное легкое



# Альвеолярный отек



2013 Apr 17 16:19

640x480

Crp

P21

12%

MI

0,8

TIS

0,7

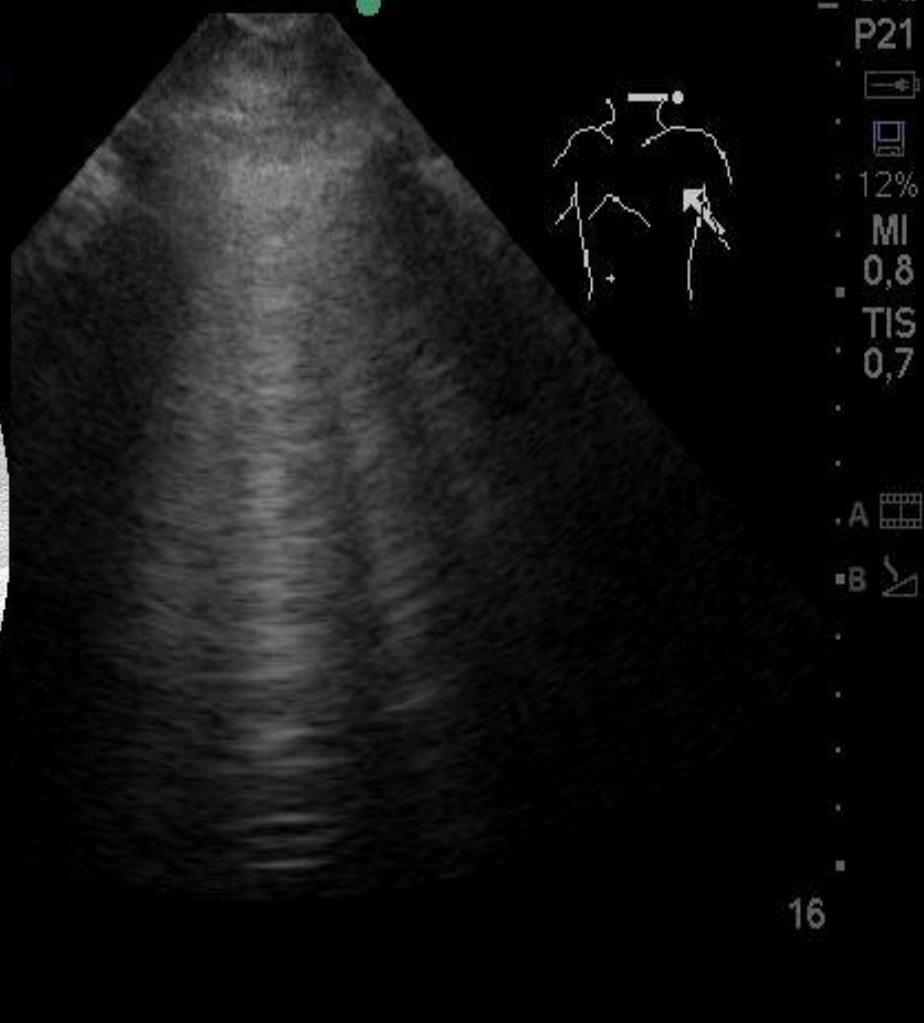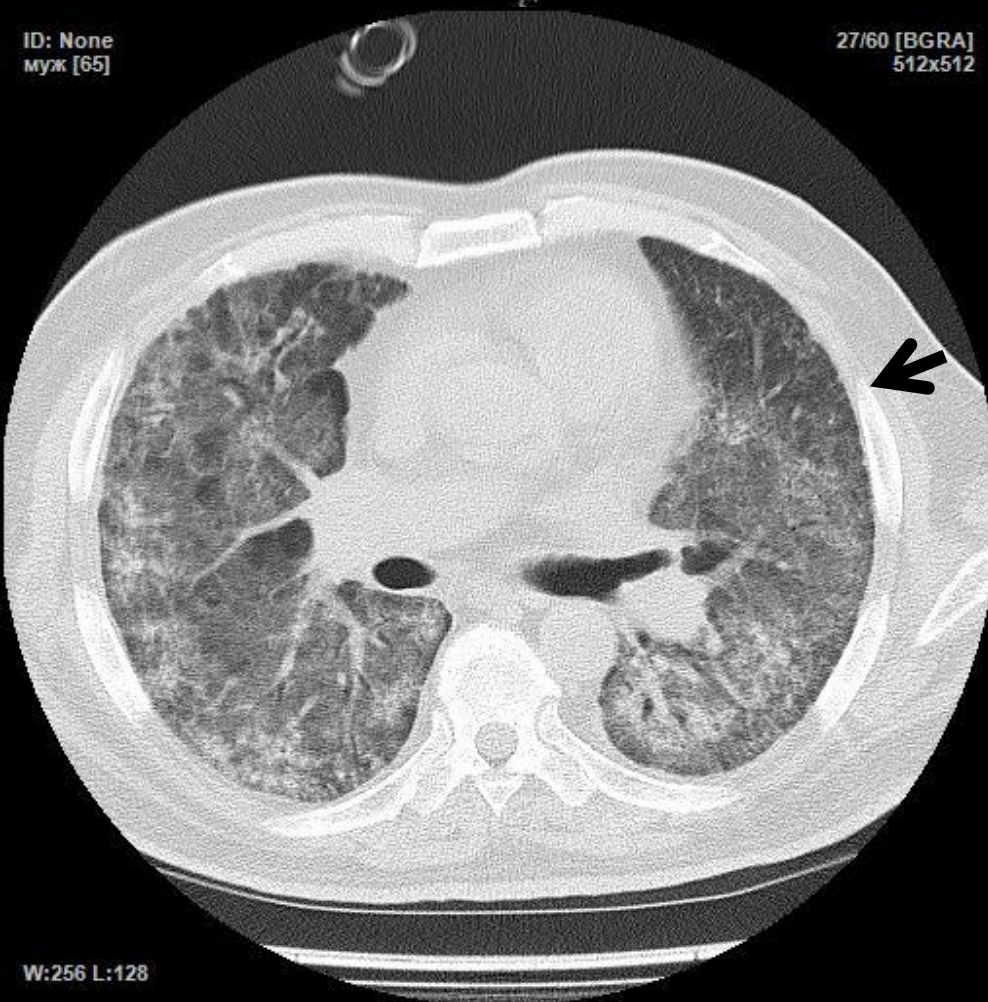
.A

.B

16

ID: None  
муж [65]

27/60 [BGRA]  
512x512

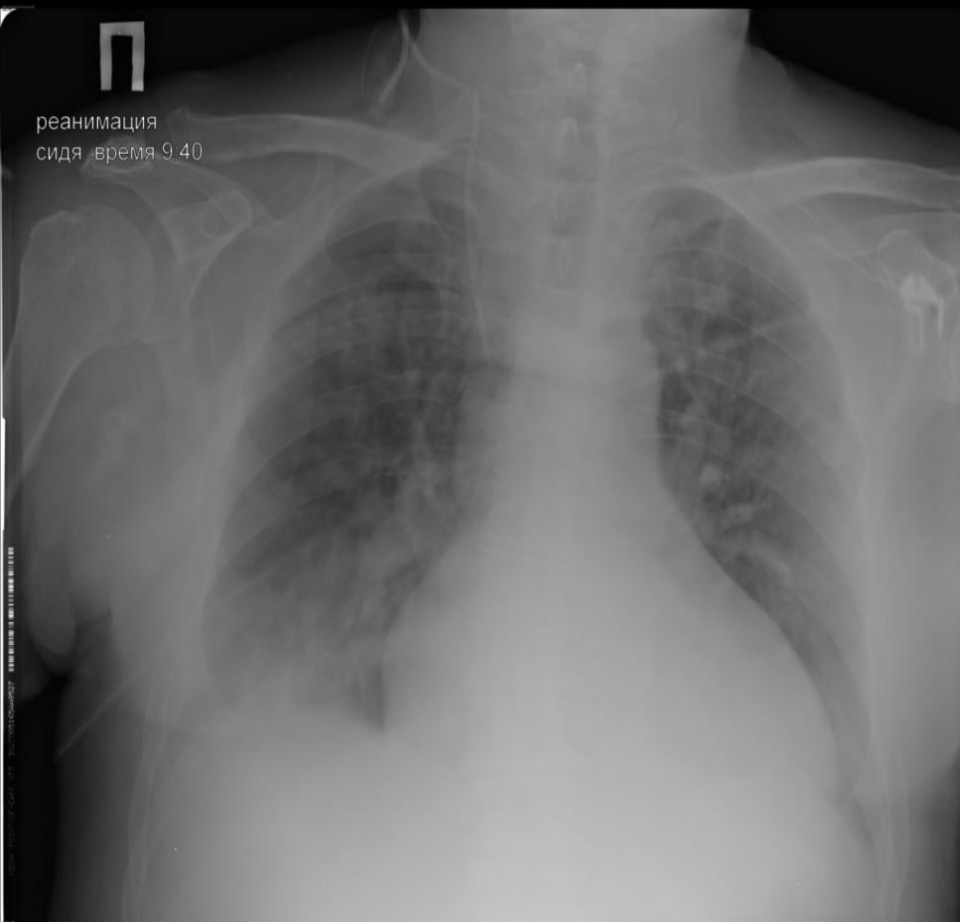


W:256 L:128

W:256 L:128

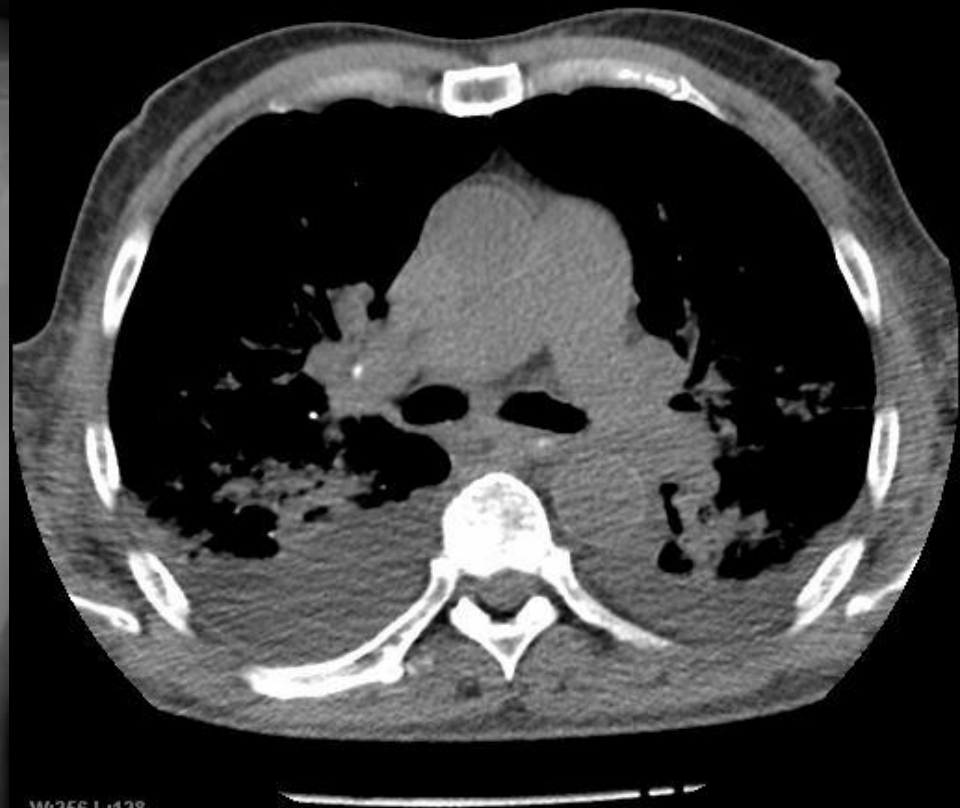Gen 0 Сектор МВ вык. THI Вкл. Стр 1/3

# Плевральный выпот



Klimov^Boris^Aleksandrovich  
муж [72]

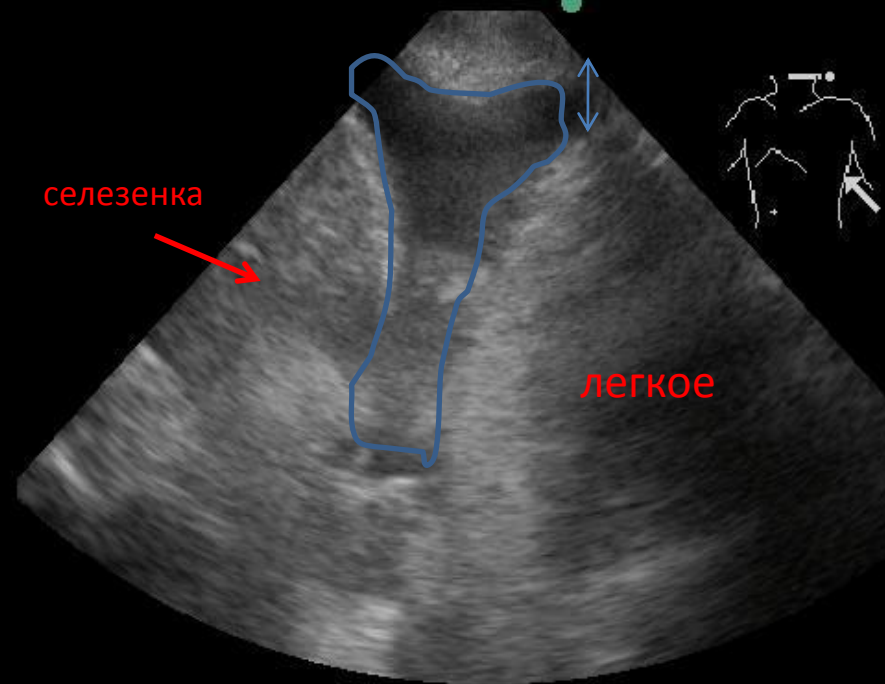
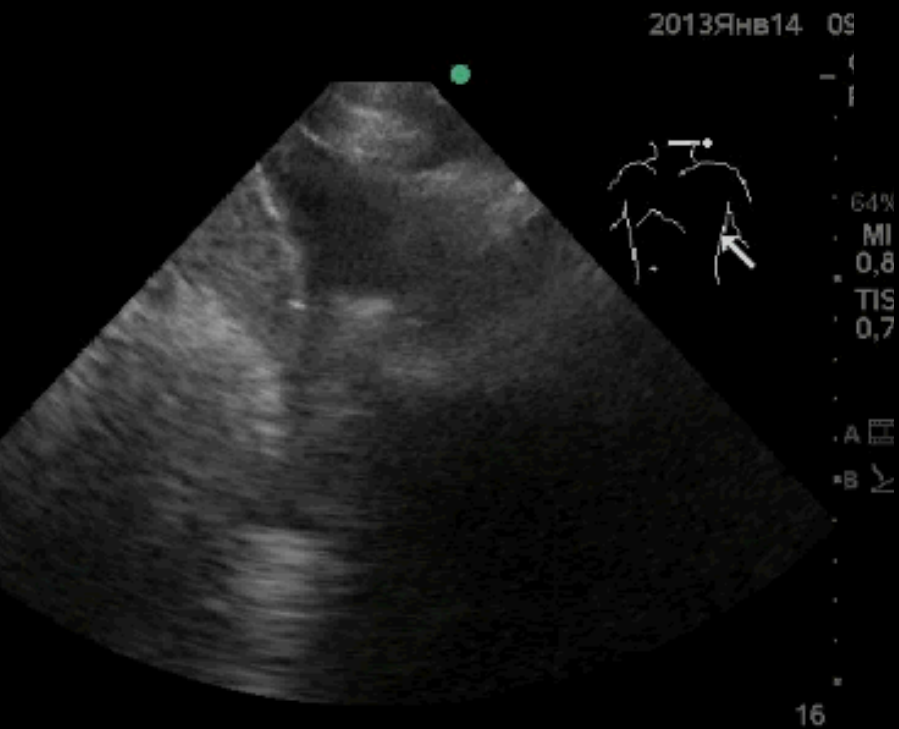
26/61 [BGRA]  
512x512



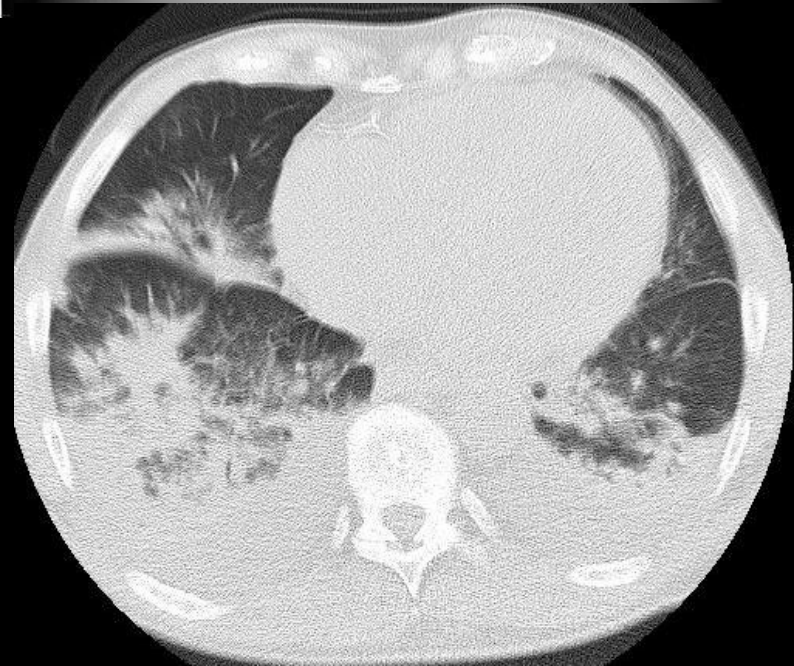
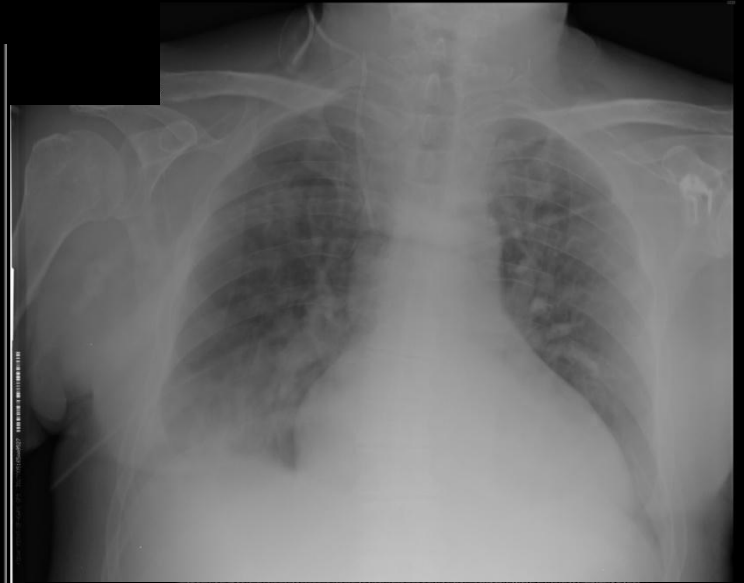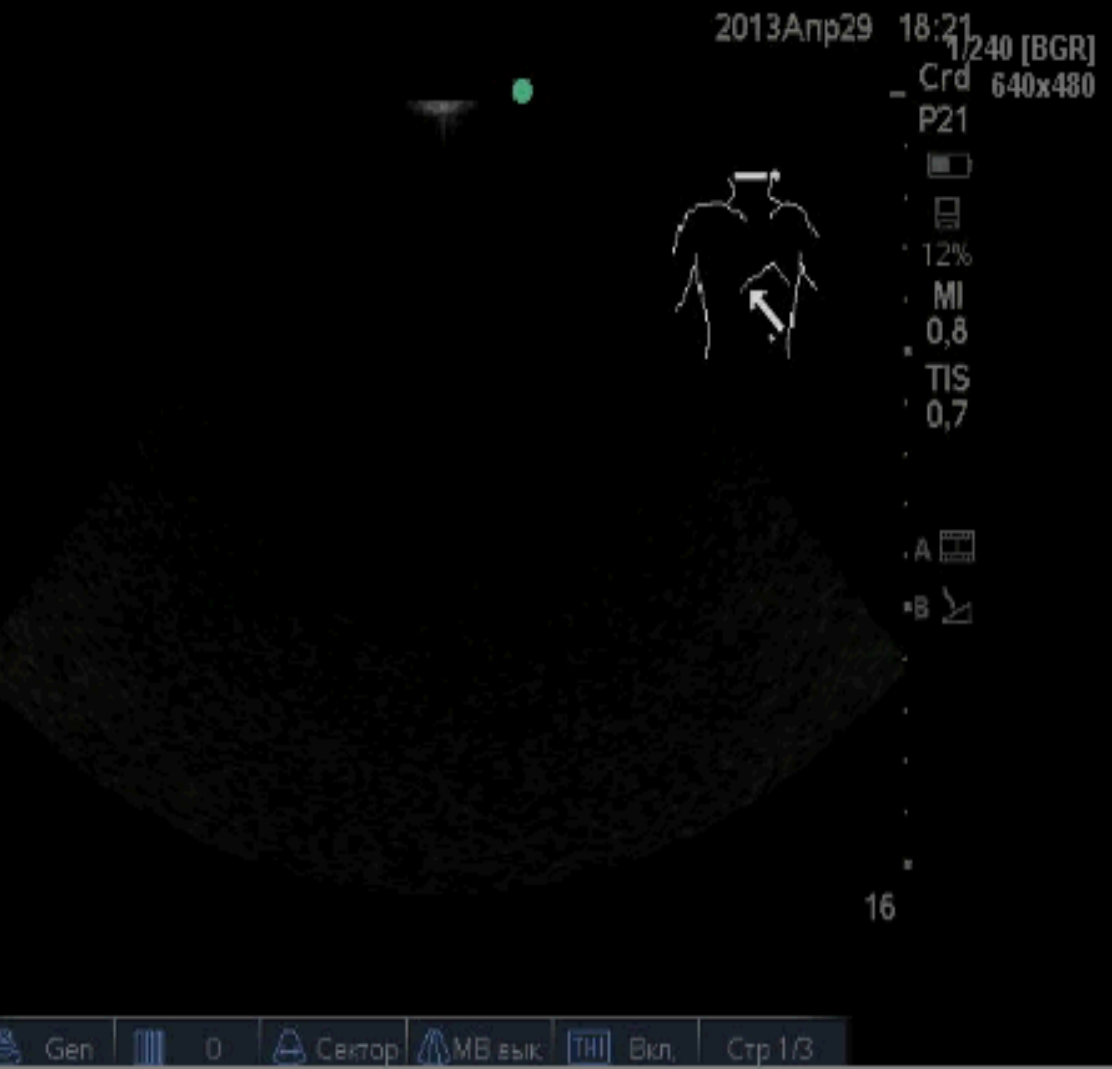


# Плевральный выпот

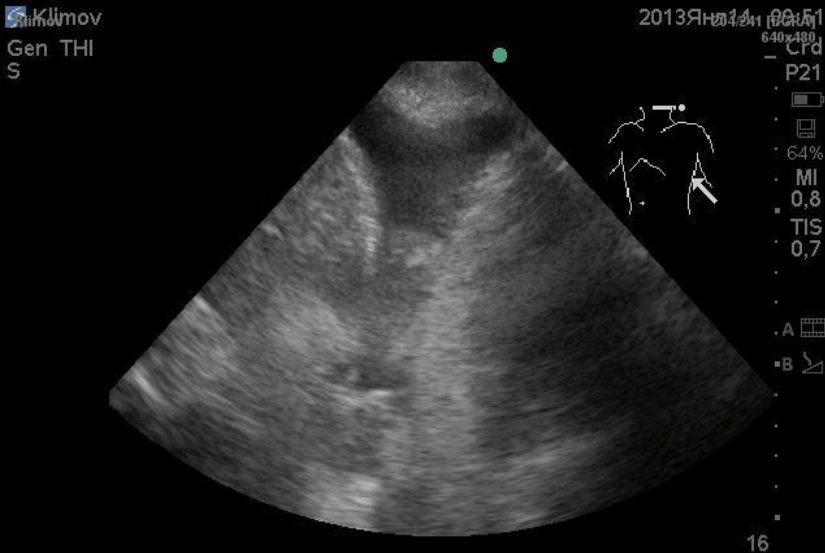
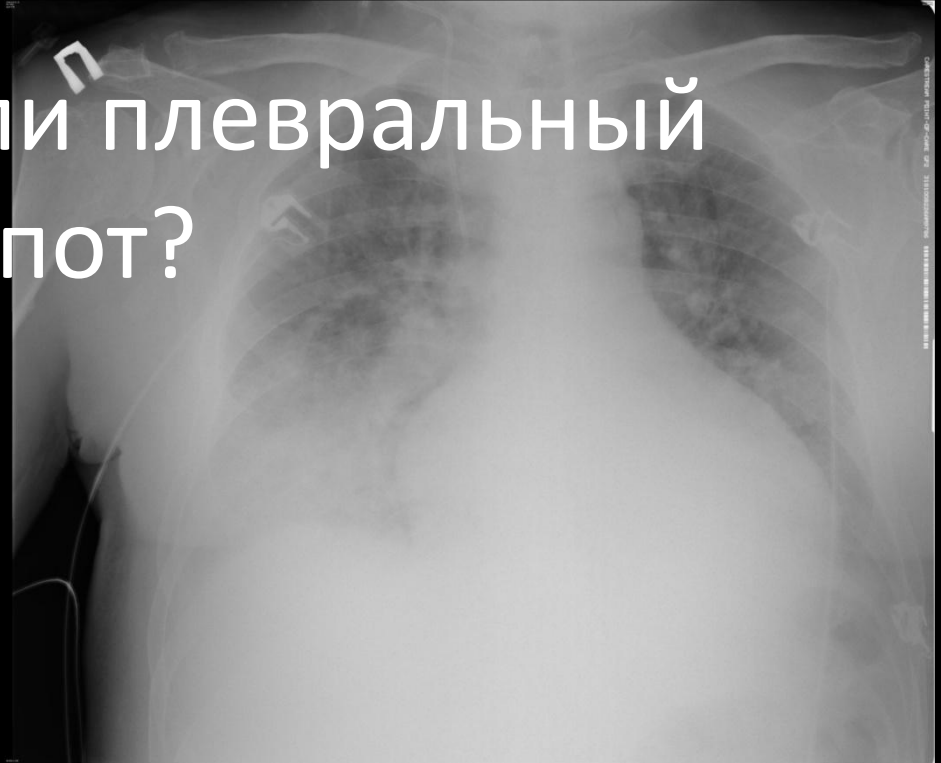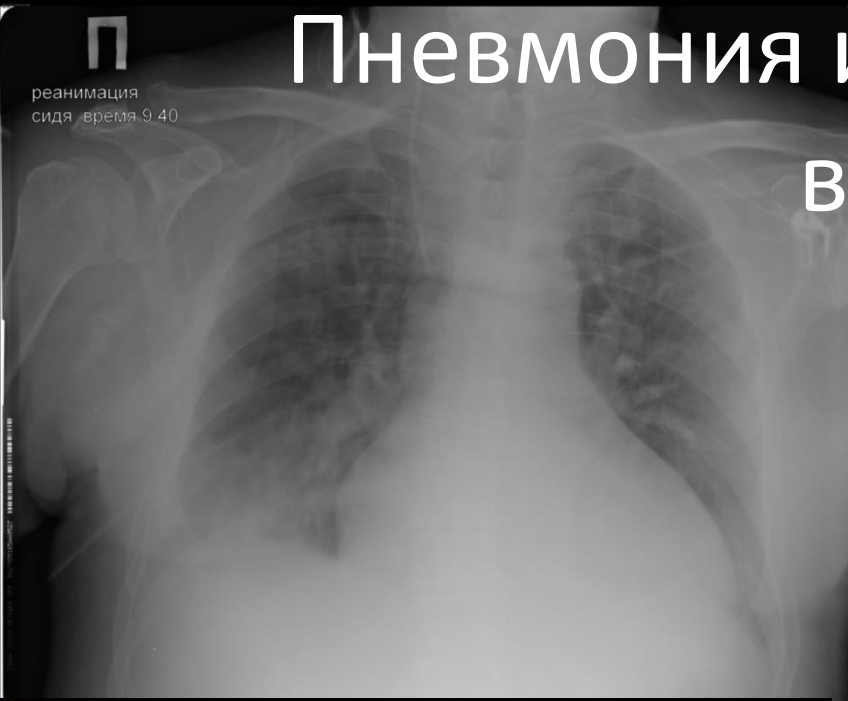2013Янв



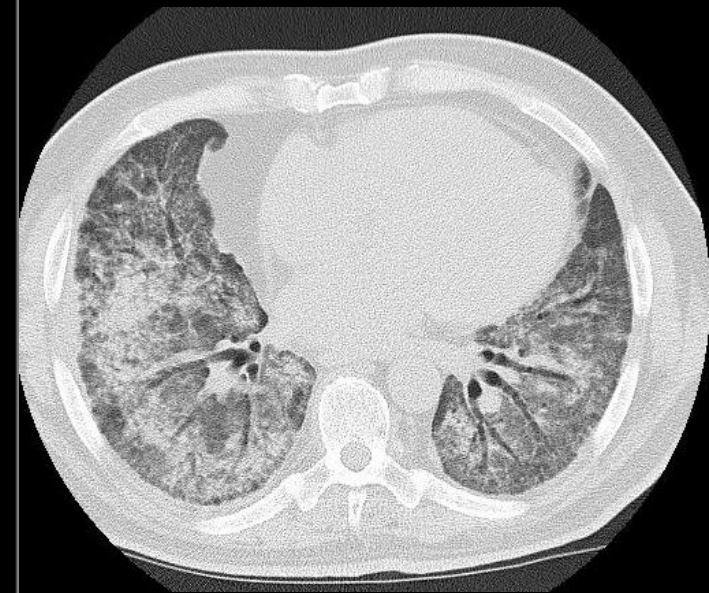
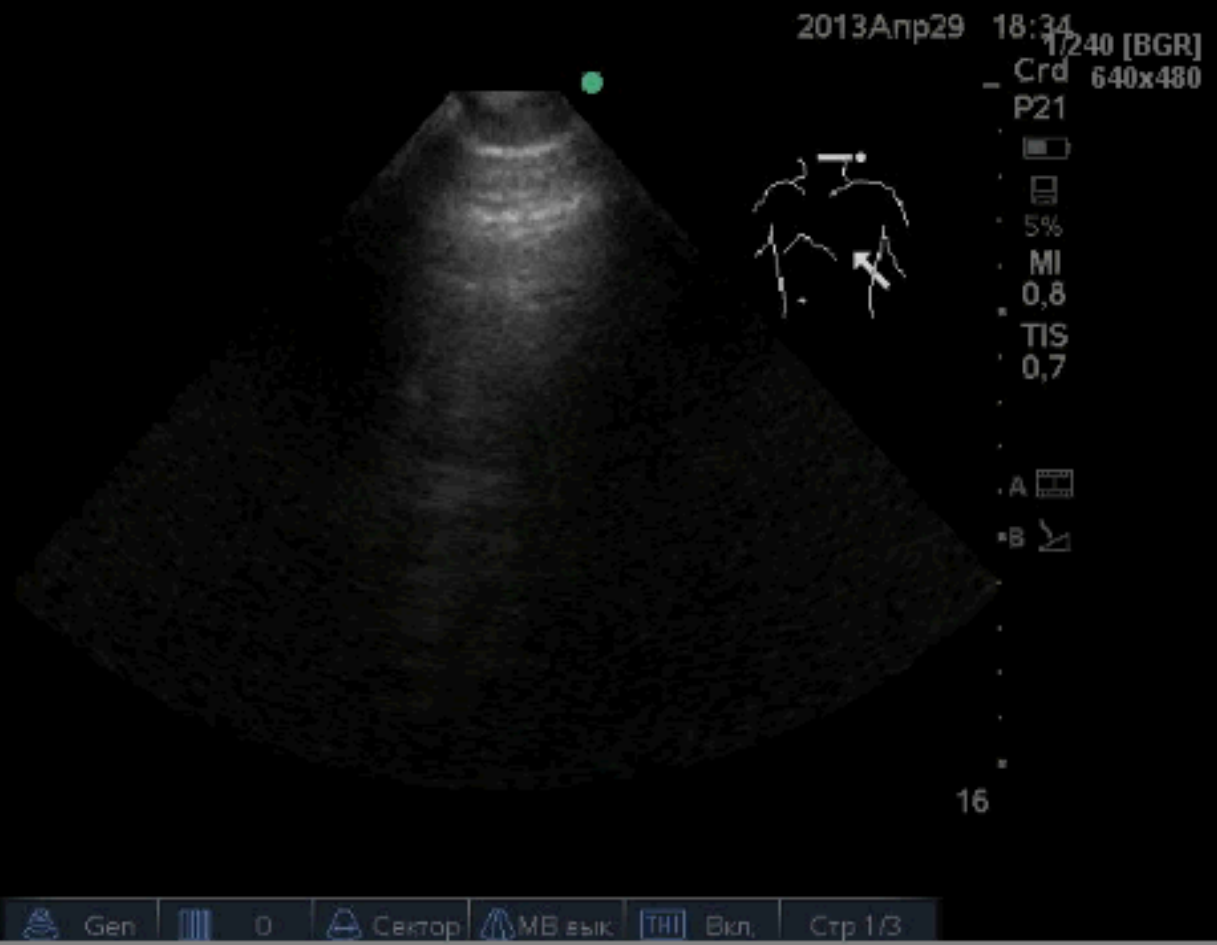
# Пневмония

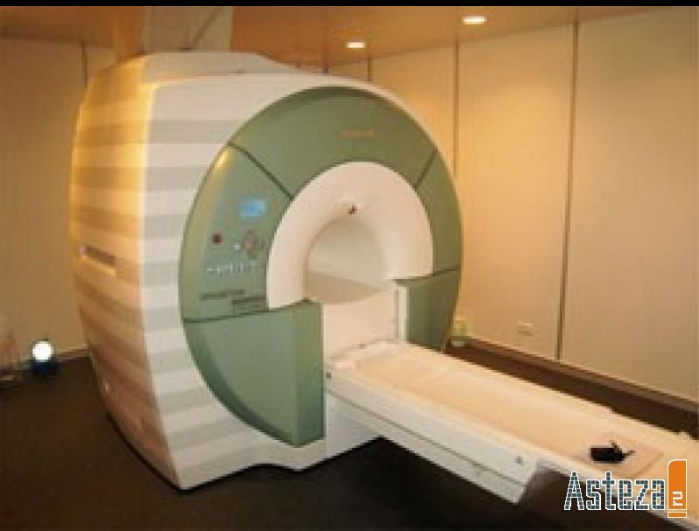



# Пневмония или плевральный выпот?



# Отек легких, пневмония







# Действие облучения на плод

- **1. Тератогенный эффект** (отставание в росте, микроцефалия, умственная отсталость). Риск 8-15 нед, гестации: доза  $> 20$  рад
- **2. Канцерогенный эффект** – доза 1-2 рад повышает риск развития лейкоза в 2 раза
- **3. Мутации в эмбриональных клетках**

# Пневмонии у беременных с острым лейкозом

- Острый лейкоз у беременных 0,9-1,2 случаев на 75 000 -- 100 000 беременностей
- Пневмонии у беременных от 1 на 367 случаев до 1 на 2388 беременности
- Среди 9 беременных с острым промиелоцитарным лейкозом пневмонии выявлены в 4 случаях

## Дозы облучения плода при радиологических процедурах

Процедура	Доза облучения
Рентгенография грудной клетки в 2 проекциях	0,02-0,07 мрад
Рентгенография брюшной полости	100 мрад
Внутривенная пиелография	$\geq 1$ рад
Рентгенография тазобедренного сустава	200 мрад
Маммография	7-20 мрад
Рентгенологическое исследование пассажа бария по тонкой кишке	2-4 рад
Компьютерная томография головы	До 1 рад
Компьютерная томография грудной клетки	До 1 рад



**Всего за 2012-2013 гг. обследовано 5  
беременных больных острыми  
лейкозами с подозрением на  
пневмонии**

# Результаты УЗИЛ у беременных

ФИО	ОДН	Локализация	Консолидация	Бронхограмма	Количество В-линий	Выпот
ПЛВ	Да	Правое легкое	Да	Да	23	0
		Левое легкое	Да	Да	16	150
БАЛ	Да	Правое легкое	Нет	Нет	0	0
		Левое легкое	Да	Да	22	200
ПОН	Да	Правое легкое	Да	Да	17	370
		Левое легкое	Да	Да	50	0
НАМ	Нет	Правое легкое	Нет	Нет	0	0
		Левое легкое	Нет	Нет	0	0
КЗМ	Да	Правое легкое	Нет	Нет	45	100
		Левое легкое	Нет	Нет	40	120

**Сборник  
алгоритмов диагностики  
и протоколов лечения  
заболеваний  
системы крови**

Том II

**В. Г. Савченко, Е. Н. Паровичникова,  
В. В. Троицкая, А. В. Кохно,  
М. А. Виноградова, С. А. Махиня**

2012 год

кд 1

04.08.2012 17:38:50

**Протокол лечения острых  
лейкозов у беременных**

# Клиническое наблюдение №1

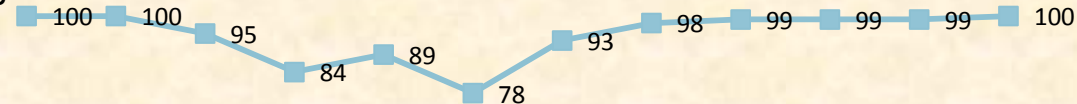
Пациентка П., 35 лет

Беременность 22 недели


Февраль- март 2013г: тонзиллит,  
гемоглобин 65г/л.

## Острый лейкоз

SpO2, %



t тела °C



1 2 3 4 5 6 7 8 9 10 11 12 13 14 15 16 17 18 19 20 21 22 23 24 25 26

ГНЦ

Hb 79 г/л

PLT 139 x10<sup>9</sup>/л

WBC 5,1 x10<sup>9</sup>/л

Бластные клетки 88%



- Пунктат костного мозга:

бластные клетки 80%, лимфоциты 9%

Цитохимическое исследование:

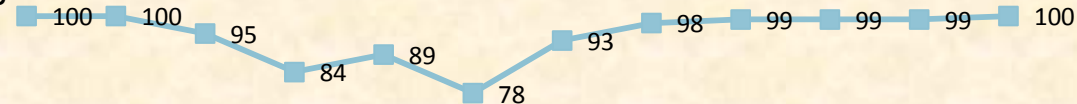
миелобласты

иммунофенотип: CD 45+/ CD 34+ /CD 38+/

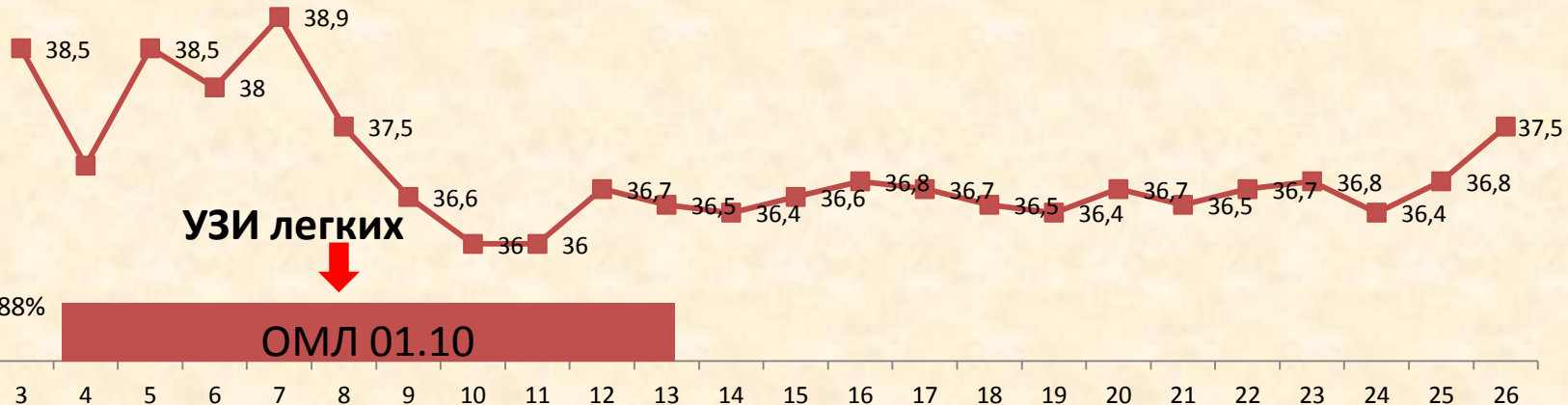
CD 99+/ CD 133+/ CD 11 a, b, c +/

Острый миелобластный лейкоз M1- вариант  
по FAB- классификации

SpO2, %



t тела °C



ГНЦ

Hb 79 г/л  
PLT 139 x10<sup>9</sup>/л  
WBC 5,1 x10<sup>9</sup>/л  
Бластные клетки 88%

**УЗИ легких**



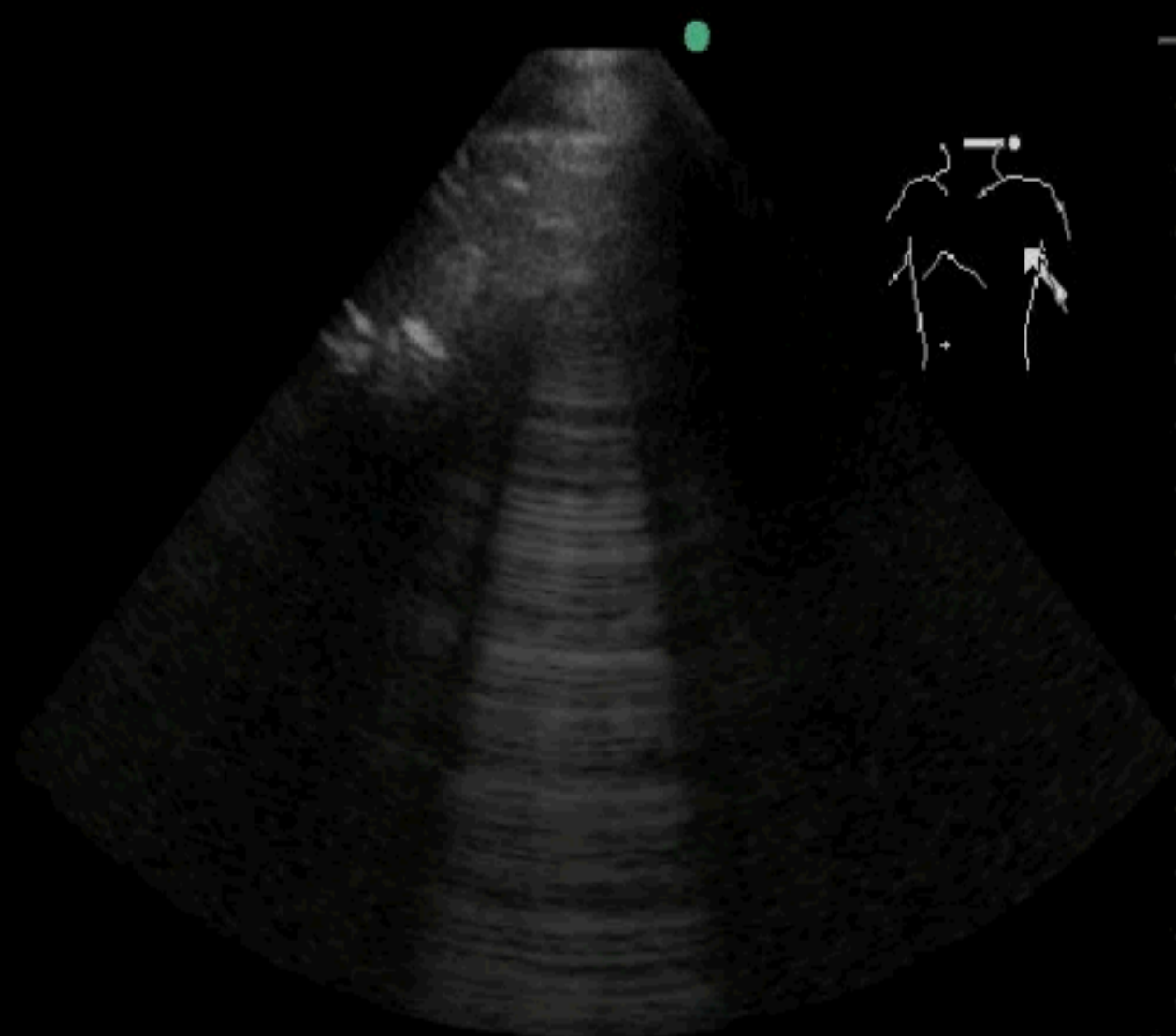
**ОМЛ 01.10**

**Цефепим**

Зев: Acinetobacter baumannii,  
Enterobacter spp.

Гематологическое  
отделение

Gen THI  
S



Crđ  
P21



18%

MI  
0,8

TIS  
0,7



16



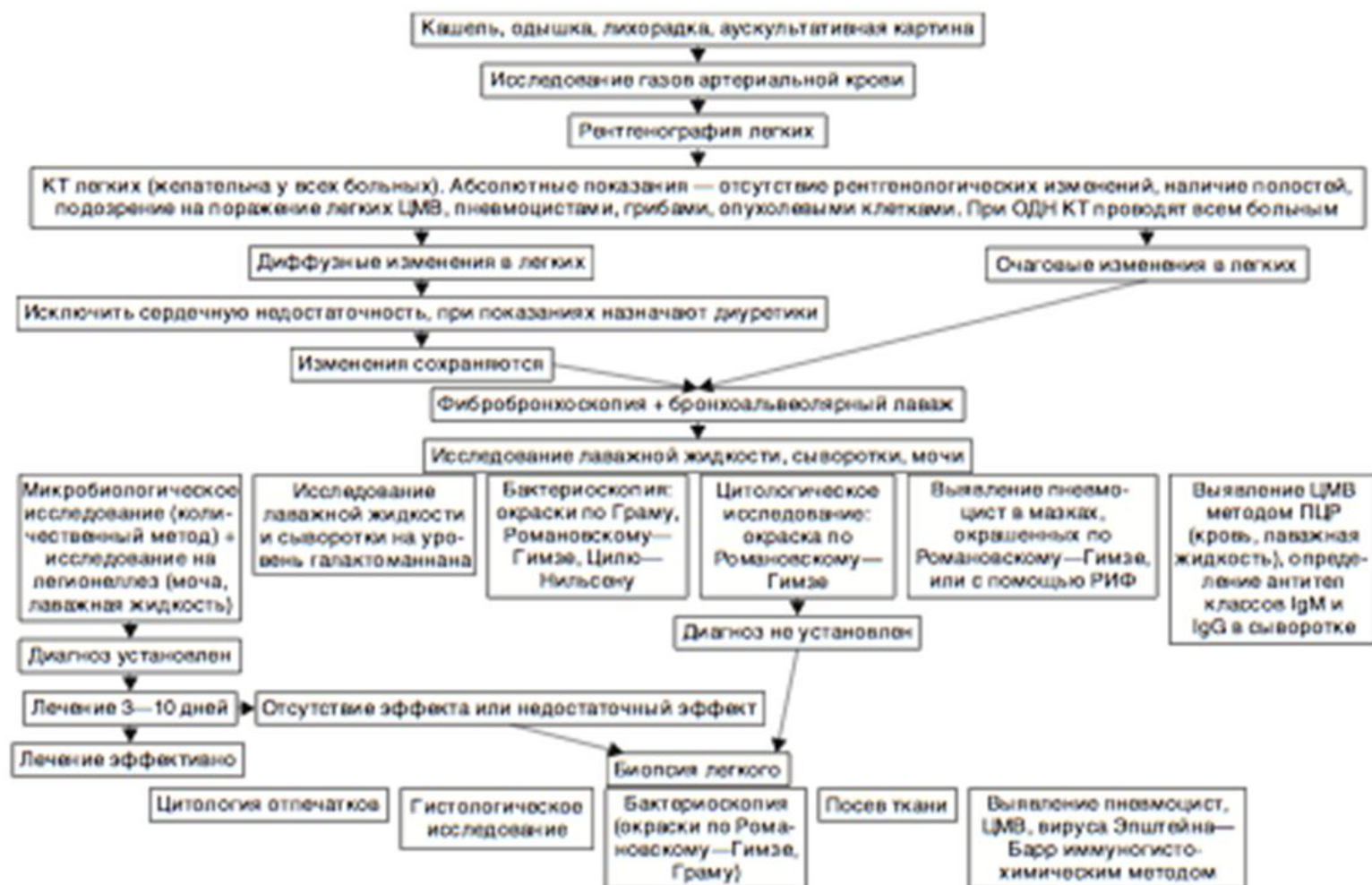


Рисунок 2. Протокол обследования больных с ОДН. КТ — компьютерная томография; ПЦР — полимеразная цепная реакция; РИФ — реакция иммунофлюоресценции; ЦМВ — цитомегаловирус.

## ANTIBIOTIC PREGNANCY CLASSIFICATIONS

CEPHALOSPORINS		AMINOGLYCOSIDES		PENICILLINS	
Cefazolin	B	Amikacin	D	Ampicillin	B
Cephalexin	B	Gentamicin	C	Amoxicillin	B
Cefoxitin	B	Tobramycin	D	Amoxicillin-clavulanate	B
Cefuroxime	B	FLUOROQUINOLONES		Dicloxacillin	B
Cefprozil	B	Ciprofloxacin	C	Nafcillin	B
Cefotaxime	B	Levofloxacin	C	Penicillin G potassium	B
Cefpodoxime	B	Moxifloxacin	C	Piperacillin-tazobactam	B
Ceftriaxone	B	MISCELLANEOUS		ANTIFUNGALS	
Ceftazidime	B	Clindamycin	B	Amphotericin B	B
Cefepime	B	Doxycycline	D	Ampho B Liposomal	B
CARBAPENEMS		Linezolid	B	Caspofungin	C
Ertapenem	B	Metronidazole	B*	Fluconazole	C
Meropenem	B	Tigecycline	D	Itraconazole	C***
MACROLIDES		Trimethoprim/Sulfa	C**	Posaconazole	C
Azithromycin	B	Vancomycin	B	Voriconazole	D

\*In patients with trichomoniasis, metronidazole is contraindicated during the first trimester of pregnancy.

\*\* TMP/SMX is contraindicated in pregnant patients at term because sulfonamides cross the placenta and may cause kernicterus

\*\*\* Itraconazole should not be administered for the treatment of onychomycosis

### FDA Pregnancy Categories

A-- Controlled studies failed to demonstrate a risk to the fetus, possibility of harm remote.


B – Either animal studies show no fetal risk and there are no studies in women or animal studies have shown harm that was not confirmed in studies in pregnant women.

C – Either animal studies revealed harm and there are no studies in women, or studies in women and animals are not available.

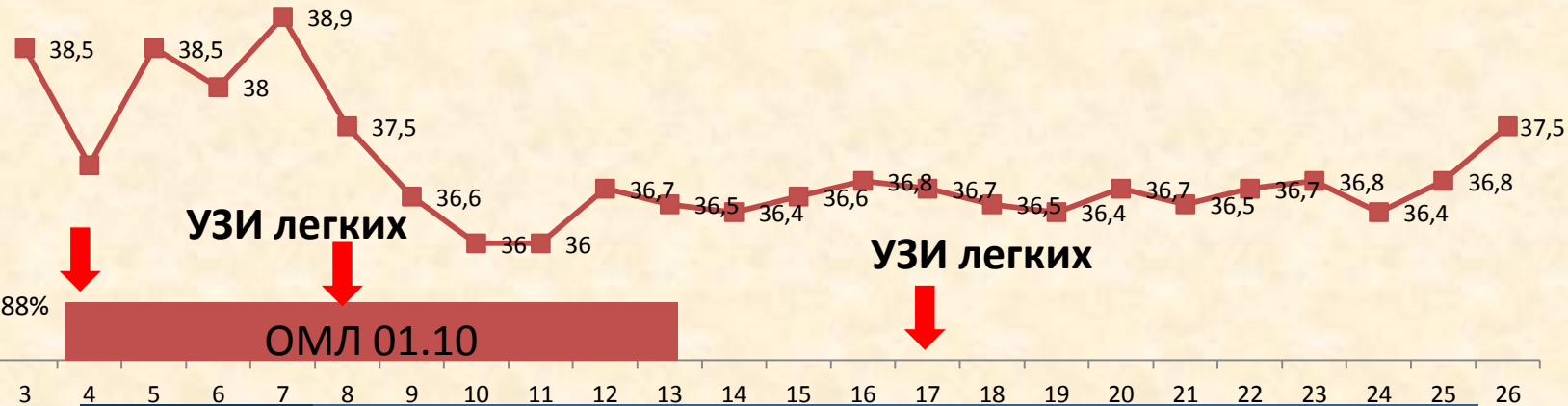
D – Positive evidence of human fetal harm, benefits may outweigh the risks.

X – Studies demonstrated fetal harm and the risk of harm outweighs any possible benefit.

SpO2, %



t тела °C



ГНЦ

Hb 79 г/л  
 PLT 139 x10<sup>9</sup>/л  
 WBC 5,1 x10<sup>9</sup>/л  
 Бластные клетки 88%

УЗИ легких

УЗИ легких

ОМЛ 01.10

Цефепим

Бисептол

Меропенем

БАЛ:

*P. jiroveci*  
 Acinetobacter  
 baumannii

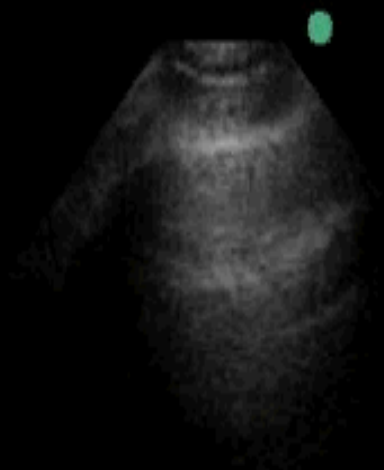
Зев: Acinetobacter baumannii,  
 Enterobacter spp.

Гематологическое отделение

ОРИТ

Гематологическое отделение

Gen THI  
S



- Crd  
P21  
85%  
MI  
0,8  
TIS  
0,7

A   
B

16

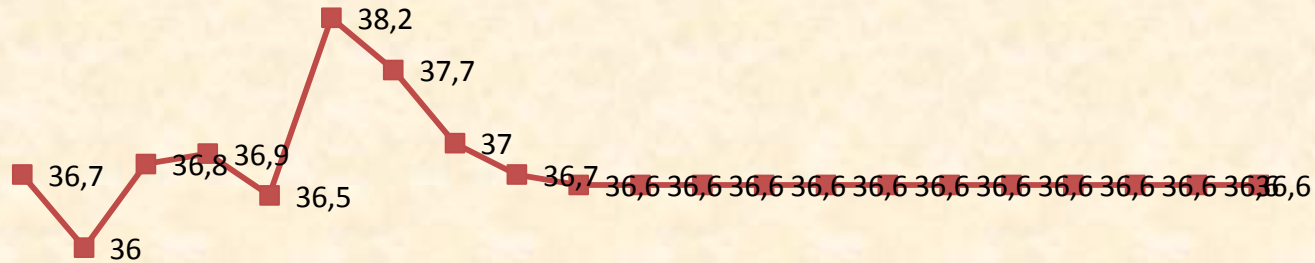
# Клиническое наблюдение №2

Пациентка Б., 38 лет

Беременность 22 недели

февраль 2013г: гемоглобин 80 г/л,  
лейкоцитоз  $20 \times 10^9$ /л, бластные клетки 56%

t °C тела



1 2 3 4 5 6 7 8 9 10 11 12 13 14 15 16 17 18 19 20 21 22 23 24 25 26 27



**ГНЦ**

Hb 79 г/л

PLT 74 x10<sup>9</sup>/л

WBC 41 x10<sup>9</sup>/л

С/я 3%, лимфоциты 8%

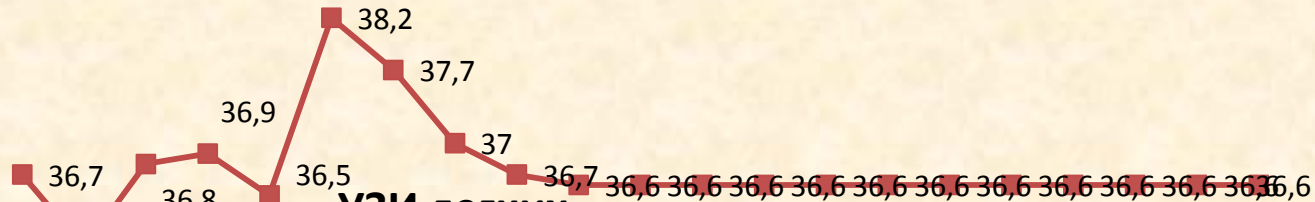
Бластные клетки 87%

# В пунктате костного мозга

- Бластные клетки 77,6%
- п/я 1,2%
- с/я 1,2%
- Лимфоциты 2%
- Моноциты 2%
- Эритроцитарный росток 7,2%
- Цитохимическое исследование бластных клеток: миелопероксидаза положительная в 98%
- Альфа-нафтилацетат эстераза: умеренная и высокая активность
- Полное ингибирование с NaF
- PAS- позитивный материал в диффузном виде

Острый миеломонобластный лейкоз  
M4-вариант по FAB- классификации

t °C тела



УЗИ легких

7+3

1 2 3 4 5 6 7 8 9 10 11 12 13 14 15 16 17 18 19 20 21 22 23 24 25 26 27

ГНЦ

Hb 79 г/л

PLT 74 x10<sup>9</sup>/л


WBC 41 x10<sup>9</sup>/л

С/я 3%, лимфоциты 8%

Бластные клетки 87%

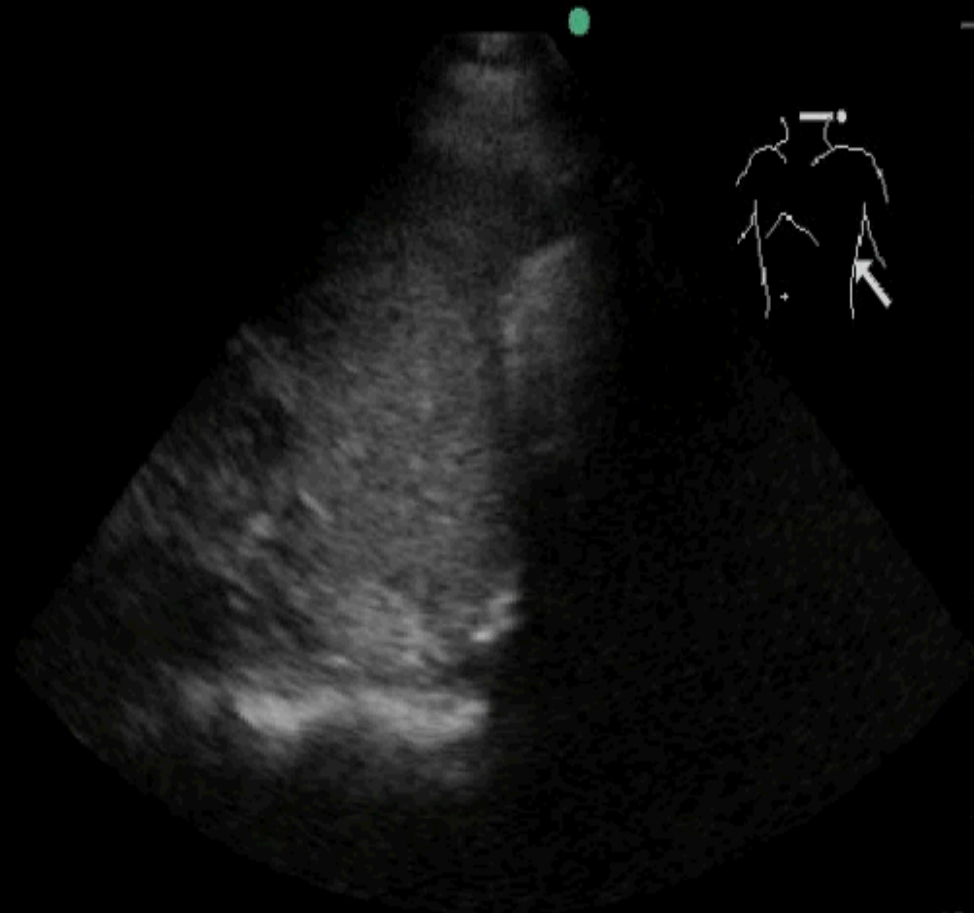


Bondal  
ID: None  
12.02.2013  
12:02:32

 Bondal  
Gen THI  
S

2013Фев12 12:03





1/240 [BGR]  
640x480



- Crd  
P21  
63%  
MI  
0,8  
TIS  
0,7  
A  
B

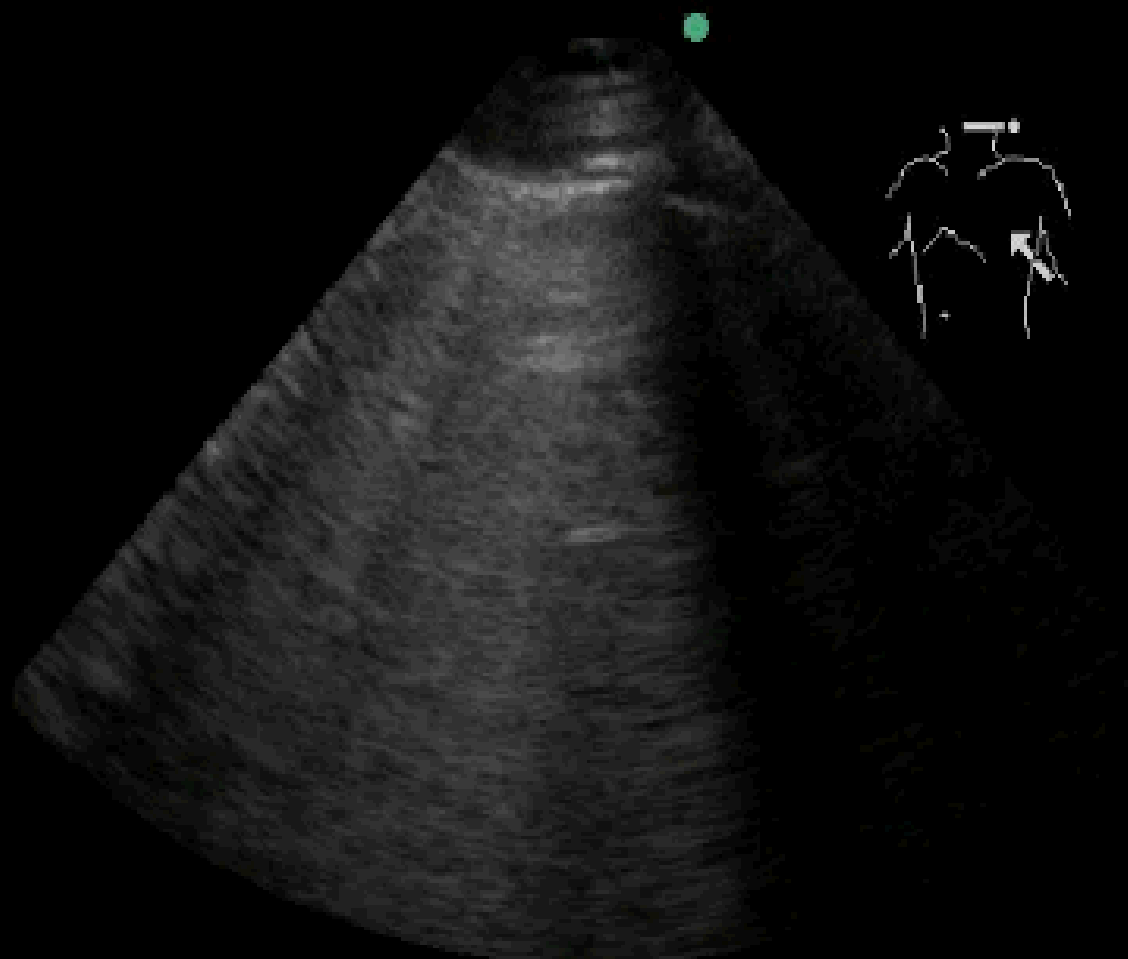
16

W:256 L:128

 Gen  0  Сектор  MB вык.  THI Вкл. Стр 1/3

Bondal 2, Alexandra  
Bondal 2 "Alexandra"  
15.02.2013 Gen THI  
11:00:36 S

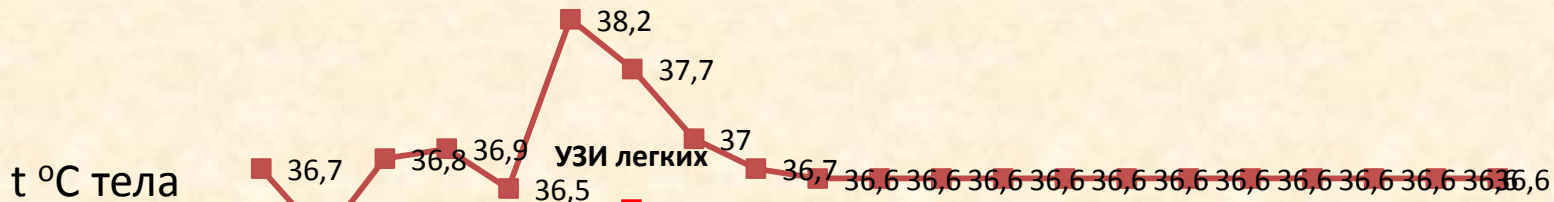
2013 Feb 15 11:00  
1173 [BGR]



Crd 640x480  
P21  
33%  
MI 0,8  
TIS 0,7  
A  
B

16

W:256 L:128



7+3

**УЗИ легких**

**Цефепим**

гнц  
 Hb 79 г/л  
 PLT 74 x10<sup>9</sup>/л  
 WBC 41 x10<sup>9</sup>/л  
 С/я 3%, лимфоциты 8%  
 Бластные клетки 87%

февраль

1 2 3 4 5 6 7 8 9 10 11 12 13 14 15 16 17 18 19 20 21 22 23 24 25 26 27

Bondal4  Bondal4  
21.02.2013 Gen THI  
10:42:16 S

2013 Фев 21 10:42  
17220 [BGR]

Crд 640x480

P21



52%

MI


0,8

TIS

0,7

A

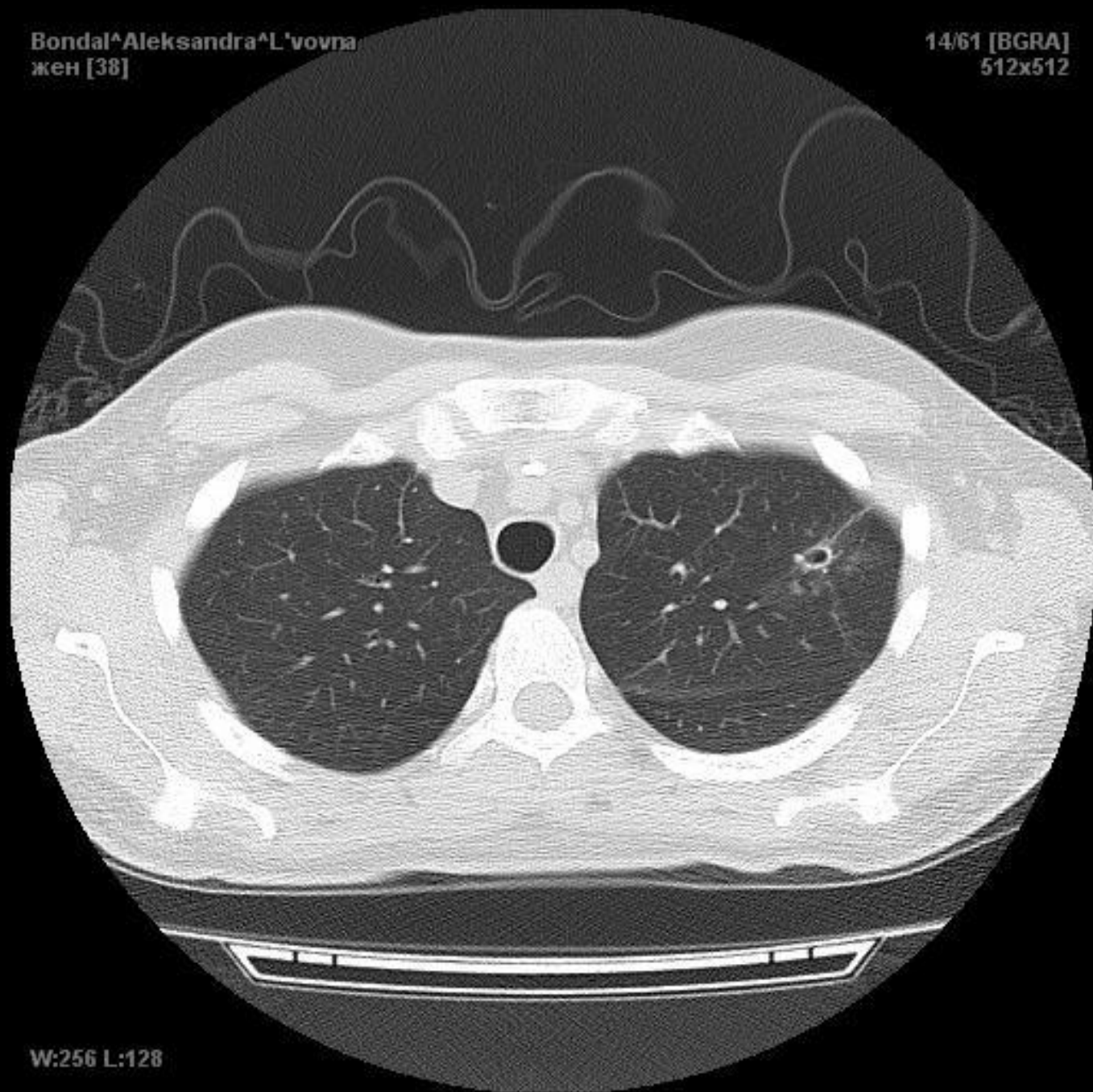
B



16

W:256 L:128

 Gen  0  Сектор  МВ вык  THI Вкл. Стр 1/3



# Заключение

**С помощью УЗИ легких можно диагностировать:**

- Нормальную легочную ткань
- Пневмоторакс
- Альвеолярно/интерстициальный синдром
- Консолидацию легочной ткани
- Плевральный выпот

**Преимущества:**

- Не нужно перемещать пациента
- Возможность быстрой динамической оценки легочного поражения. Нет ограничения в кратности исследования
- Возможность быстрого обучения врачей данной методике

# УЗИ легких или КТ?

**КТ легких- по- прежнему золотой стандарт, но:**

1. Оценивает легкие только в статическом состоянии
2. Лучевая нагрузка
3. Требуется транспортировки в отделение рентгенологии
4. Не круглосуточно
5. Дорогостоящий метод

**УЗИ:**

1. Достаточно информативен для принятия решений при критических дыхательных расстройствах
2. Метод прикроватной диагностики
3. Всегда «под рукой»
4. Безопасность- нет лучевой нагрузки (может применяться у беременных)
5. Дешевый метод



# НО:

- Плохая визуализация легочной ткани у тучных пациентов, с большой мышечной массой, гиперстеников, при подкожной эмфиземе
- Имеются труднодоступные для визуализации точки
- При наличии значительного пневмоторакса затруднительно визуализировать легочную ткань

# Благодарность

- Заведующему отделением ультразвуковой диагностики, врачу высшей категории Шевелеву А.А., врачу ультразвуковой диагностики Осовской И.В.
- Заведующей отделением лучевой диагностики к.м.н. Костиной И.Э., врачу отделения лучевой диагностики Гитису М.К.
- Заведующей гематологическим отделением к.м.н. Троицкой В.В.